

Clipado Microquirúrgico de Aneurismas Carótido-oftálmicos en Tándem: Caso quirúrgico ilustrado y detalles técnicos

Mickaela Echavarría Demichelis¹, Matias Costa², Agustín Conde¹,
Cynthia Purves³, Juha Hernensiemä⁴, Matías Baldoncini¹

¹Department of Neurological Surgery, Hospital San Fernando, Buenos Aires, Argentina.

²Cerebrovascular Neurosurgery Department, Swedish Neuroscience Institute, Seattle, Washington, USA

³Division of Interventional Neuroradiology Juan A. Fernandez Hospital and Güemes Clinic, Buenos Aires, Argentina.

⁴Juha Hernensiemä International Center for Neurosurgery, Henan Provincial People's Hospital, Zhengzhou, China.

RESUMEN

Introducción: Los aneurismas "en beso" y "en tándem" son entidades raras y representan menos del 2,8% de todos los aneurismas intracraneales. Su manejo puede ser particularmente complejo debido a las características anatómicas únicas, el reducido espacio de trabajo entre dos o más cuellos de aneurisma adyacentes y un riesgo de hemorragia potencialmente mayor en caso de "besarse" las paredes de los aneurismas.

El tratamiento endovascular y el clipado quirúrgico son métodos de tratamiento aceptados, pero múltiples factores anatómicos e imagenológicos deben ser considerados.

Descripción del caso: Paciente femenino de 60 años con diagnóstico de 2 aneurismas incidentales en arteria carótida interna izquierda. Sin déficits neurológicos. En angiografía 3D mostró dos formaciones aneurismáticas saculares emergiendo del segmento carótido-oftálmico izquierdo. Las lesiones no se encontraban en contacto, por lo que las denominamos aneurismas "en tándem" y no aneurismas "en beso".

Optamos por el clipaje quirúrgico de ambos aneurismas. El tratamiento endovascular se descartó debido a la presencia de múltiples ramas arteriales importantes como las arterias hipofisarias superiores, oftálmica ipsilateral y comunicante posterior a nivel del aneurisma distal. Se realizó una craneotomía pterional izquierda con acceso transilviano, clinoidectomía anterior izquierda intradural y destechado del canal óptico. Por último, se ejecutó el clipado de ambos aneurismas. La paciente obtuvo el alta al tercer día postoperatorio sin déficits neurológicos.

Conclusión: La reconstrucción imagenológica 3D nos brinda información detallada sobre la anatomía de los vasos principales, número de aneurismas, presencia o ausencia de un plano de clivaje entre las paredes aneurismáticas para lograr un correcto clipado.

Palabras claves: Aneurismas en tándem, clipado microquirúrgico.

ABSTRACT

Introduction: "Tandem" and "Kissing" aneurysms are rare entities and represent less than 2.8% of all intracranial aneurysms. Its management can be particularly complex due to the unique anatomical features, the reduced working space between two or more adjacent aneurysm necks, and a potentially increased risk of bleeding from "kissing" the aneurysm walls. Endovascular treatment and surgical clipping are accepted treatment methods, but multiple anatomical and imaging factors must be considered.

Case description: A 60-year-old female patient with a diagnosis of 2 incidental aneurysms in the left internal carotid artery. No neurological deficits. On 3D CT angiography she showed two saccular aneurysmal formations emerging from the left carotid-ophthalmic segment. The lesions were not in contact, so we call them "in tandem" and not "kissing" aneurysms. We opted for surgical clipping of both aneurysms. Endovascular treatment was ruled out due to the presence of multiple important arterial branches such as the superior pituitary, ipsilateral ophthalmic, and posterior communicating arteries at the level of the distal aneurysm. A left pterional craniotomy was performed with transylvian access, left anterior intradural clinoidectomy, and unroofing of the optic canal. Finally, both aneurysms were clipped. The patient was discharged on the third postoperative day without neurological deficits.

Conclusion: The 3D imaging reconstruction provides us with detailed information on the anatomy of the main vessels, the number of aneurysms, the presence or absence of a cleavage plane between the aneurysmal walls to achieve correct clipping.

Keywords: Tandem aneurysms, microsurgical clipping.

INTRODUCCIÓN

Se estima que la incidencia de aneurismas intracraneales es de hasta un 3,2% en la población general y que hasta un 34% de ellos posee múltiples aneurismas.^{1,2}

Cuando estas lesiones se encuentran muy próximas en-

tre sí se denominan aneurismas "en beso" o "en tándem", con una frecuencia reportada del 0,2% -2,8% de todos los aneurismas intracraneales.^{3,4}

Los aneurismas "en beso" son lesiones que muestran paredes parcialmente adheridas entre sí, ya sea que nazcan de un mismo vaso sanguíneo (tipo I) o que nazcan en vasos sanguíneos diferentes (tipo 2).⁵ Además, pueden subclasificarse como tipo IA si surgen de una arteria no fenestrada y tipo IB cuando lo hacen de las extremidades de un vaso principal fenestrado.⁶

Los autores declaran no tener conflictos de intereses.

Mickaela Echavarría Demichelis

mickaelaechavarría@hotmail.com

Recibido: Abril de 2021. Aceptado: Mayo de 2021.

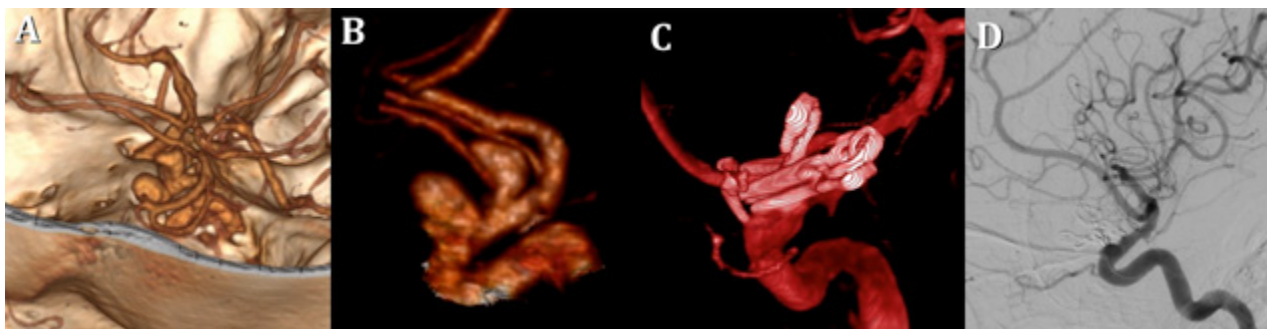


Figura 1 A-B. Podemos observar en la angioTAC preoperatoria la presencia de dos aneurismas a nivel de la arteria carótida interna supraclinoidea, en el segmento carotídeo oftálmico izquierdo. Estos dos aneurismas no presentan ningún punto de contacto entre sí, por eso se denominan en tándem. C-D. Angiografía de control postoperatorio que muestra la oclusión completa de los dos aneurismas con la reconstrucción de la arteria carótida interna izquierda y sus ramas.

Los aneurismas "en tándem" son, a nuestro entender, múltiples aneurismas ubicados muy cercanamente entre sí y que siempre se originan en el mismo vaso sanguíneo, pero que carecen de contacto entre sí. A pesar de que este último término se utiliza en varios artículos, no encontramos ninguna publicación que detalle esta definición.

A pesar de que se informa en múltiples territorios vasculares intracraneales, los aneurismas "en beso" y "en tándem" surgen con mayor frecuencia de la ACI supraclinoidea.^{7,8} Se han sugerido factores de riesgo específicos para su desarrollo, como variantes arteriales fenestradas⁹ y antecedentes familiares,¹⁰ pero conclusiones definitivas no pueden ser ratificadas debido al muy pequeño número de casos reportados.

Tanto el tratamiento endovascular como el clipado quirúrgico han sido descriptos como posibles tratamientos para estos aneurismas. Estas lesiones cuentan con la peculiaridad de permitirnos tratarlas en su totalidad en una única sesión quirúrgica o endovascular debido a su proximidad anatómica. Existen, incluso, series endovasculares modernas que demuestran el uso de un solo procedimiento "pipeline" para tratar 2 o más aneurismas cuando emergen del mismo vaso sanguíneo.^{11,12}

CASO DE ESTUDIO

Se presenta una paciente de 60 años de edad con antecedente de hipertensión arterial y 2 aneurismas de la ACI izquierda diagnosticados de manera incidental. La paciente no tomaba anticoagulantes ni antiagregantes plaquetarios.

El examen físico mostró una paciente intacta neurológicamente. Los campos visuales, así como los movimientos oculares externos, se encontraban conservados según consulta neurooftalmológica. Se realizó una angiotomografía computarizada 3D que mostró dos aneurismas saculares que emergen del segmento carotídeo-oftálmico izquierdo. Como estas lesiones emergían del mismo vaso sanguíneo y no se vió que estuvieran en contacto, las denominamos

"en tándem"(Figura 1).

Luego de una reunión interdisciplinaria entre el departamento endovascular y de cirugía neurovascular, y la posterior decisión informada del paciente, se decidió realizar el clipado quirúrgico abierto y electivo de ambos aneurismas. En la toma de esta decisión, fue importante la presencia de múltiples ramas cercanas como las arterias quiasmáticas, infundibulares e hipofisarias superiores, así como la arteria oftálmica ipsilateral.

Bajo anestesia general, se colocó a la paciente en decúbito supino con la cabeza inclinada 20 grados hacia el lado derecho y extendida 10 grados para obtener una retracción adecuada del cerebro asistida por gravedad. Se efectuó un acceso quirúrgico a la arteria carótida interna extracraneal izquierda a nivel cervical para obtener un control proximal parcial. Se realizó craneotomía pterional estándar, drilado del ala esfenoidal y apertura dural en forma de U. Se disecó la fisura Silviana, comenzando en el punto de Silvio anterior. Las cisterna carotídeas, ópticas y quiasmáticas se abrieron y se liberó líquido cefalorraquídeo para la relajación parenquimatosa. Ambos aneurismas se evidenciaron en la región paraclinoidea. El aneurisma proximal era más voluminoso que el distal y ambos eran multilobulados (Figura 2). El nervio óptico izquierdo se vió desplazado por el aneurisma proximal. Se realizó clinoidectomía anterior izquierda intradural y destechamiento del nervio óptico con una fresa diamantada de 3 mm e irrigación generosa, y el ligamento falciforme se dividió para movilizar el nervio óptico homolateral y controlar mejor el cuello del aneurisma proximal (Figura 2). El aneurisma distal se aseguró primero con un clip recto de 9 mm. El aneurisma proximal se clipó posteriormente con dos clip angulado de rectos de 11mm paralelos. Finalmente, se aseguró el correcto cierre del aneurisma distal con un clip angulado de 10mm y, con un miniclip curvo de 5mm, un pequeño cuello residual del aneurisma proximal (Figura 2). Con cada paso se verificó la permeabilidad de las arterias ramificadas circundantes, incluida la oftálmica.

Tras un postoperatorio sin complicaciones, el paciente

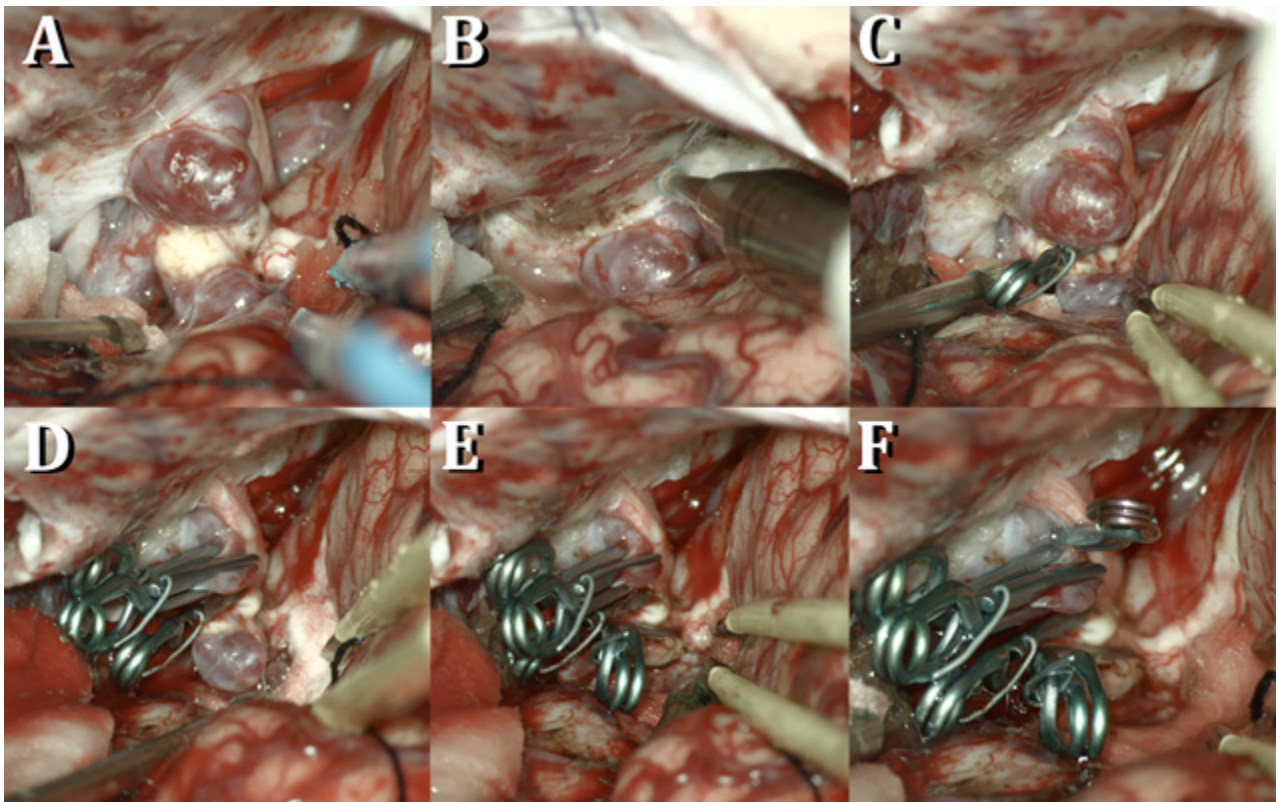


Figura 2. A. Tras un abordaje pterional transilviano izquierdo se expusieron los aneurismas, observándose el aneurisma proximal parcialmente cubierto por el ligamento falciforme y el borde medial de la apófisis clinoides anterior. Se puede ver claramente que los aneurismas no están en contacto entre sí. B. Se realiza el drilado del techo del canal óptico y la apófisis clinoides anterior con una mecha diamantada de 3mm y abundante irrigación. C. Se coloca un clip recto sobre la base del aneurisma distal. D. Luego se colocan clips en tándem rectos en la base del aneurisma proximal. E. Se coloca un segundo clip angulado paralelo al anterior sobre el aneurisma distal por presentar flujo residual. F. Finalmente, con el uso de un miniclip curvo, se ocluye un pequeño cuello residual del aneurisma proximal.

fue dado de alta con una Escala de Rankin Modificada (mRS) = 0 al tercer día y sin déficits neurológicos. Al mes de seguimiento no se observó deterioro clínico.

Se realizó angiografía postoperatoria de control, evidenciando oclusión completa de ambos aneurismas con correcta reconstrucción en carótida supraclinoides (Figura 1 C-D).

DISCUSIÓN

Komiyama et. al. afirmó que, a pesar de la demostración de un plano de clivaje angiográfico, a menudo estos aneurismas presentan adhesiones entre sí.¹³ Consideramos que la angiotomografía 3D es extremadamente útil en el período preoperatorio para discernir aneurismas múltiples y de un solo aneurisma multilobulado,^{14,15,16,5} así como para identificar las uniones de pared a pared, aunque entendemos la limitación que destaca Komiyama en este sentido en el caso de la angiografía.¹³ Además, la ATC 3D nos permite estudiar el origen del aneurisma, las ramas en pasaje adyacentes y perforantes, y reconocer fenestraciones de los vasos sanguíneos asociados en caso de que existan.¹⁷

Otra observación importante en nuestra experiencia es la dificultad para comprender qué aneurisma sangró, por lo

que se aconseja una disección aracnoidea y una manipulación de los domos aneurismáticos muy cuidadosa al tratar estas lesiones.

Yasargil afirmó que la adhesión entre los aneurismas (conocido como el "punto de beso" o "kissing point") y el estrecho espacio de trabajo alrededor de cada cuello aneurismático hace que estos aneurismas sean particularmente desafiantes.³ Por estas razones, la ruptura intraoperatoria despierta gran preocupación y siempre debe ser considerada. En nuestro caso, sin embargo, se esperaba que el riesgo de hemorragia intraoperatoria fuera menor que en los aneurismas "en beso" convencionales, ya que nuestras lesiones presentaban un claro plano de clivaje entre sí. Por esta razón, en nuestro caso quirúrgico se eligió el término aneurismas "en tándem".

En cuanto al control proximal, consideramos como mejor opción conseguir un acceso carotídeo extracraneal ipsilateral, ya que la localización del aneurisma proximal nos impedía conseguir control intracraneal. Finalmente, la manipulación de cada aneurisma individual potencialmente incrementa el riesgo de hemorragia del otro, y el clipado del aneurisma no roto puede causar tracción en el roto y ser potencialmente catastrófico.¹⁵

CONCLUSIÓN

Los aneurismas "en beso" y los aneurismas "en tándem" son entidades raras. Deben estudiarse con un alto índice de sospecha al analizar las imágenes preoperatorias para evitar confundir estas múltiples lesiones con aneurismas

multilobares únicas. Además, la configuración del vaso portador con sus variaciones, como las fenestraciones, son importantes factores que deben identificarse. Decisiones como la obtención de control proximal y qué aneurisma debe abordarse primero son un desafío y deben decidirse caso a caso.

BIBLIOGRAFÍA

- Rinne, J., et al., Multiple intracranial aneurysms in a defined population: prospective angiographic and clinical study. *Neurosurgery*, 1994. 35(5): p. 803-8.
- Vlak, M.H., et al., Prevalence of unruptured intracranial aneurysms, with emphasis on sex, age, comorbidity, country, and time period: a systematic review and meta-analysis. *Lancet Neurol*, 2011. 10(7): p. 626-36.
- MG, Y., *Microneurosurgery: Clinical Considerations, Surgery of the Intracranial Aneurysms and Results (Microsurgical Anatomy of Basal Cisterns & Vessels of Brain)* 1984. Vol. 2.: p. 33-23.
- Kojima, T. and S. Waga, More than one aneurysm on the same artery. *Surg Neurol*, 1984. 22(4): p. 403-8.
- Harada, K., T. Orita, and Y. Ueda, [Large kissing aneurysms of the middle cerebral artery: a case report--classification of kissing aneurysms]. *No Shinkei Geka*, 2004. 32(5): p. 513-7.
- Jagetia, A., et al., Kissing aneurysm in a fenestrated mid-basilar arterial trunk: a case report and review of literature. *Neurol India*, 2013. 61(4): p. 437-9.
- Wanifuchi, H., et al., Kissing mirror image anterior communicating artery aneurysms--case report. *Neurol Med Chir (Tokyo)*, 2001. 41(1): p. 29-32.
- Ide, M., et al., Bilateral ophthalmic segment "kissing" aneurysms presenting with subarachnoid hemorrhage--case report. *Neurol Med Chir (Tokyo)*, 2002. 42(10): p. 427-30.
- Saatci, I., et al., Endovascular treatment of kissing aneurysms at the fenestrated basilar artery. Case report with literature review. *Surg Neurol*, 2002. 58(1): p. 54-8; discussion 58.
- Jefferson, A., The significance for diagnosis and for surgical technique of multiple aneurysms of the same internal carotid artery. *Acta Neurochir (Wien)*, 1978. 41(1-3): p. 23-37.
- Adeeb, N., et al., Treatment of Tandem Internal Carotid Artery Aneurysms Using a Single Pipeline Embolization Device: Evaluation of Safety and Efficacy. *AJNR Am J Neuroradiol*, 2017. 38(8): p. 1605-1609.
- Awad, A.W., et al., Flow diversion of tandem cerebral aneurysms: a multi-institutional retrospective study. *Neurosurg Focus*, 2017. 42(6): p. E10.
- Komiyama, M., et al., "Kissing aneurysms" of the internal carotid artery. *Neurol Med Chir (Tokyo)*, 1994. 34(6): p. 360-4.
- Choi, C.Y., et al., Kissing aneurysms of the distal anterior cerebral artery. *J Clin Neurosci*, 2011. 18(2): p. 260-2.
- Matsumoto, H., et al., "Kissing aneurysms" of the anterior communicating artery treated with coil embolization. *J Endovasc Ther*, 2005. 12(6): p. 750-4.
- Sorimachi, T., et al., Kissing aneurysms at the junction of the internal carotid artery and the ipsilateral duplicate anterior choroidal arteries--case report. *Neurol Med Chir (Tokyo)*, 2006. 46(1): p. 29-31.
- Fujimoto, K., et al., Basilar trunk aneurysms with associated fenestration treated by using Guglielmi detachable coils: two cases reports. *J Stroke Cerebrovasc Dis*, 2007. 16(2): p. 84-7.

COMENTARIO

Los autores reportan el caso de una paciente con dos aneurismas incidentales en tándem originados en el segmento oftálmico de la carótida interna izquierda. Para su análisis realizan una serie de consideraciones sobre las características particulares de los aneurismas "en tándem" y "en beso" y la estrategia quirúrgica necesaria para su tratamiento. Luego de haber considerado las diferentes opciones microquirúrgica o endovascular, optaron por un abordaje pterional clásico con previo reparo de la carótida interna a nivel cervical. Coincidió plenamente con la indicación del tratamiento ya que se trata de una paciente de 60 años con dos aneurismas en los que, si bien no están reportados los diámetros mayores, se puede presumir un tamaño mayor de 5mm al compararse con la carótida oftálmica que en esta topografía tiene un diámetro promedio de 4mm. Coincidió también con la indicación microquirúrgica. Al ser aneurismas incidentales la cirugía es de tipo preventivo por lo que la finalidad quirúrgica debe ser el cierre completo de los aneurismas. En efectividad de cierre aneurismático, la microcirugía conlleva una clara ventaja de 97% de efectividad¹ versus un 66% de efectividad con coils², un 76% con divisor de flujo³ y un 63% con stent más coils⁴. En cuanto a la solución quirúrgica también hubiera optado por el mismo abordaje si bien para la clinoidectomía prefiero no flexionar la cabeza del paciente, ya que una posición neutra permite una visión menos tangencial sobre el piso de la fosa anterior y una visualización más clara y anatómica de las estructuras durante el drilado. En cuanto a la clinoidectomía, se hace difícil apreciar su alcance en una foto, pero creo que hubiera sido un poco más incisivo de manera de poder cerrar los aneurismas clipando el cuello de manera longitudinal respecto al eje carotideo. En última instancia, son gustos personales ya que la angiografía postoperatoria muestra una excelente exclusión completa de ambos aneurismas. Por último, coincidió con los autores en que los aneurismas en tándem no llegan a ser tan complejos como los aneurismas "en beso" cuya disección y clipado a veces es muy compleja haciendo preferible en algunos casos la técnica endovascular. Finalmente, es importante recalcar el concepto reportado por los colegas en que los estudios angiográficos de cualquier orden (digital, AngioRMN o AngioTAC) muestran el interior del aneurisma y no sus límites externos. Esto puede hacer pensar que entre ambos aneurismas hay un espacio que en realidad no existe porque se encuentra ocupado por las dos paredes aneurismáticas

en oposición. Entre los posibles besos que podemos disfrutar en la vida este último no sería de lo más recomendable.

Matteo Baccanelli
Hospital Italiano de Buenos Aires

BIBLIOGRAFÍA

1. Spetzler RF, McDougall CC, Zambraski JM, Albuquerque FC, Hills NK, Nakaji P, Karis JP, Wallace RC: Ten-year análisis de sacular aneurysms in the Barrow Ruptured Aneurysm Trial. *J Neurosurg* 132: 771-776, 2020
2. Molyneux AJ, Kerr RS, Yu LM, Clarke M, Sneade M, Yarnold JA, Sandercock P: International Subarachnoid Aneurysm Trial (ISAT) Collaborative Group. International subarachnoid aneurysm trial (ISAT) of neurosurgical clipping versus endovascular coiling in 2143 patients with ruptured intracranial aneurysms: a randomised comparison of effects on survival, dependency, seizures, rebleeding, subgroups, and aneurysm occlusion. *Lancet*. Sep 3-9;366(9488):809-17, 2005
3. Brinjikji W, Murad MH, Lanzino G, Cloft HJ, Kallmes DF: Endovascular treatment of intracranial aneurysms with flow diverters: a meta-analysis. *Stroke*, Feb; 44(2): 442-7, 2013
4. Bodily KD, Cloft HJ, Lanzino G, Fiorella DJ, White PM, Kallmes DF. Stent-assisted coiling in acutely ruptured intracranial aneurysms: a qualitative, systematic review of the literature. *Am J Neuroradiol*, Aug;32(7):1232-6, 2011

COMENTARIO

Se presenta un caso de aneurismas en tándem del segmento oftálmico izquierdo. Si bien hay cierta tendencia hacia el tratamiento endovascular, este caso es un cabal ejemplo de que la microcirugía sigue teniendo un lugar preponderante, como se observa en la correcta resolución del caso por el equipo tratante, corroborado además en los estudios postoperatorios. Algunos detalles técnicos: es muy importante tener el control proximal, el cual se logró a nivel de la carótida cervical; no obstante según las imágenes quirúrgicas, se podría haber logrado también con una clinoidectomía anterior más amplia, que hubiera permitido control en carótida clinioidea e incluso una mejor exposición de los aneurismas. Felicitaciones al equipo tratante.

Pablo A. Rubino
Hospital del Cruce

COMENTARIO

Los autores describen el caso de una paciente con aneurismas en tándem de localización carotídea tratada por vía microquirúrgica. Como mencionan, el tratamiento puede encararse por vía quirúrgica o endovascular; en este caso descartaron la vía endovascular por la múltiple presencia de ramas arteriales. Analizando las imágenes en cuestión, sin embargo, no queda claro el por qué se descarta la colocación de diversor de flujo.^{1,2}

Como describen los autores, los aneurismas en beso o kissing aneurysms y los aneurismas en tándem son variedades raras, y la diferencia estriba en que los primeros tienen las paredes del aneurisma parcialmente adheridas, mientras que los segundos presentan un hiato o espacio entre los aneurismas, o sea que se trata en definitiva de aneurismas múltiples que están separados entre sí.³ Contrario a lo esperado, estos aneurismas no están relacionados a enfermedades sistémicas como el síndrome de Marfan o la enfermedad de Ehlers-Danlos.

Dado que uno de los aneurismas se encontraba ubicado en el sector carótido-oftálmico se realizó clinoidectomía y apertura de ligamento falciforme para mejor control vascular y para abordar la patología. Como mencionan los autores, el tratamiento microquirúrgico de estos aneurismas es desafiante por el riesgo de la hemorragia intraoperatoria.

Una de las estrategias que pueden utilizarse en estos casos es el abordaje de la arteria carótida interna a nivel cervical, tener control proximal por si existiera la ruptura de uno de los domos frágiles durante la disección o la clinoidectomía intradural. Asimismo, la aspiración retrógrada puede facilitar en estos casos la colocación óptima de los clips.

Finalmente, felicito a los autores por la calidad de la iconografía microquirúrgica y por la resolución satisfactoria de un caso desafiante.

Dr. Francisco Mannará.
Hospital de Agudos Juan A. Fernández, GCBA.

BIBLIOGRAFÍA

1. John S, Bain M, Cerejo R, Bauer A, Masryk T, et al. Flow Diverter Treatment of Tandem Intracranial Aneurysms. *World Neurosurg*, 2017, 107:142-147.
2. Awad AW, Moon K, Yoon N, Mazur M, Kalani MYS, et al. Flow diversion of tandem cerebral aneurysms: a multi-institutional retrospective study. *Neurosurg Focus*, 2017 14 (6): E10.
3. Nekrysh SY. Association between heritable connective tissue disorders and intracranial aneurysms. *Surgical neurology*, 2000 54:77-8.